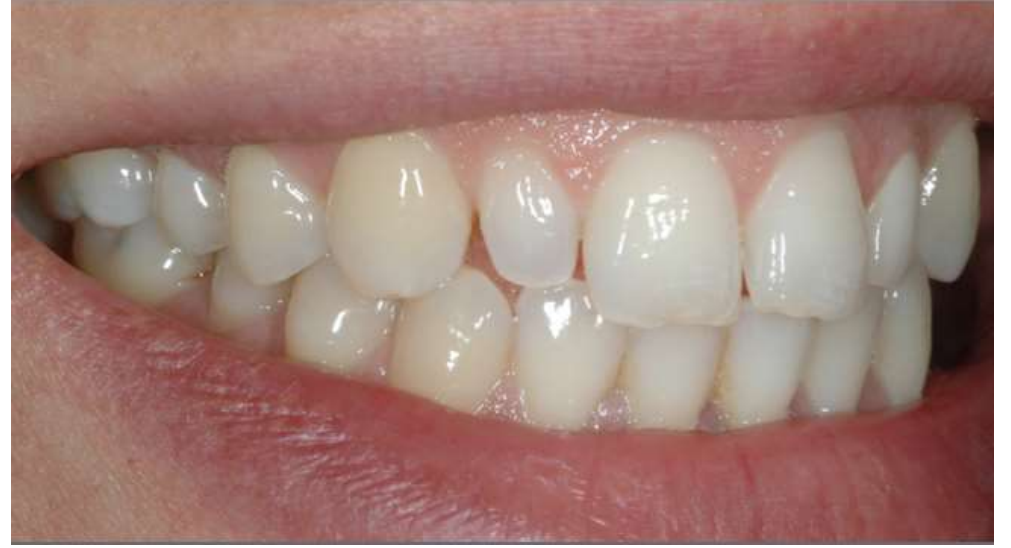
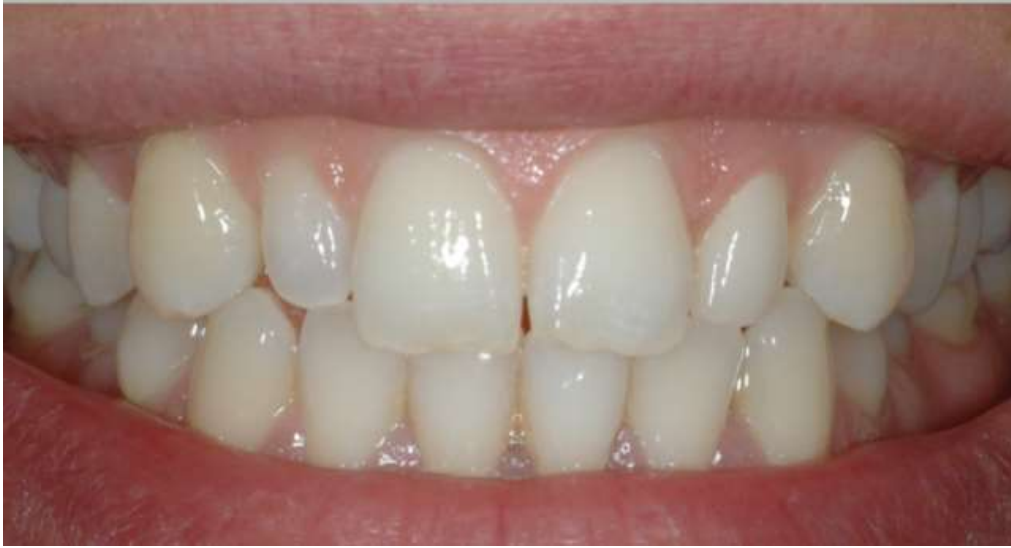
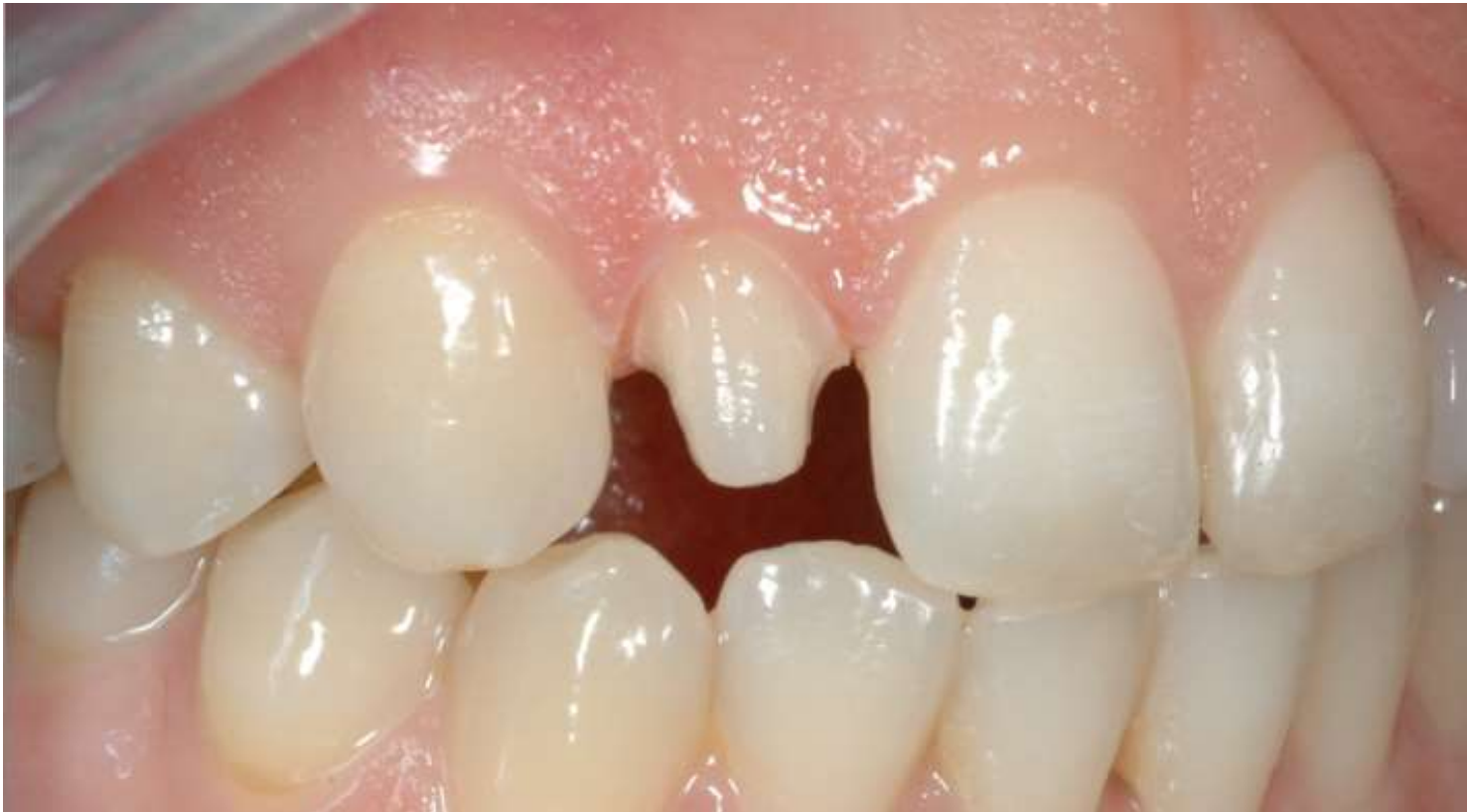# Corona in ceramica realizzata con sistematica Cad-Cam, in un unico appuntamento

Dott. Claudio de Vito

Sorrento



Paziente in ottima condizione di salute generale e di igiene orale, atleta di spessore internazionale, richiesta estetica.  
Microdonzia di 1.2



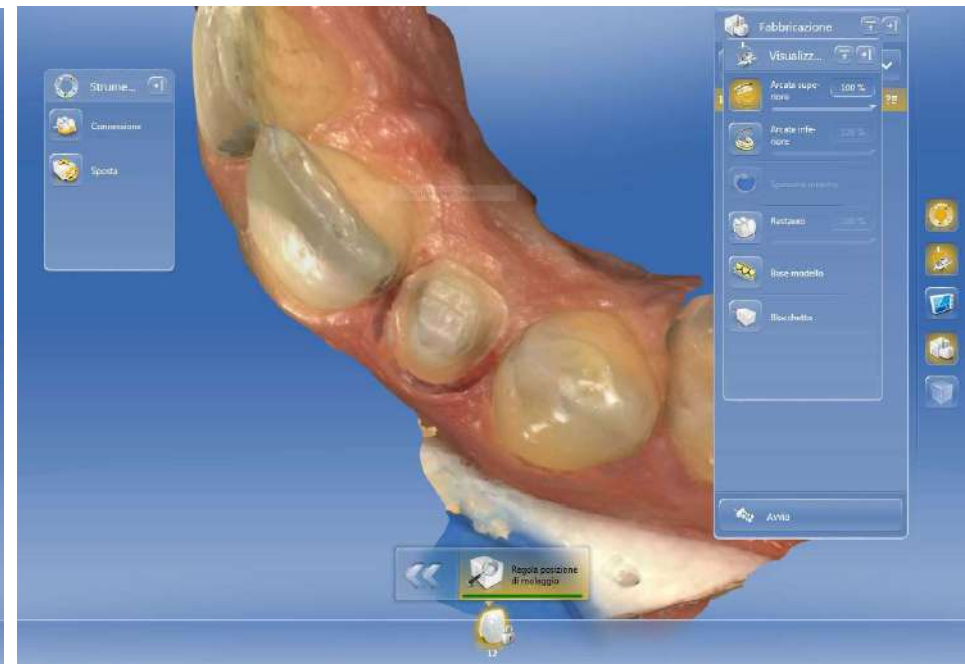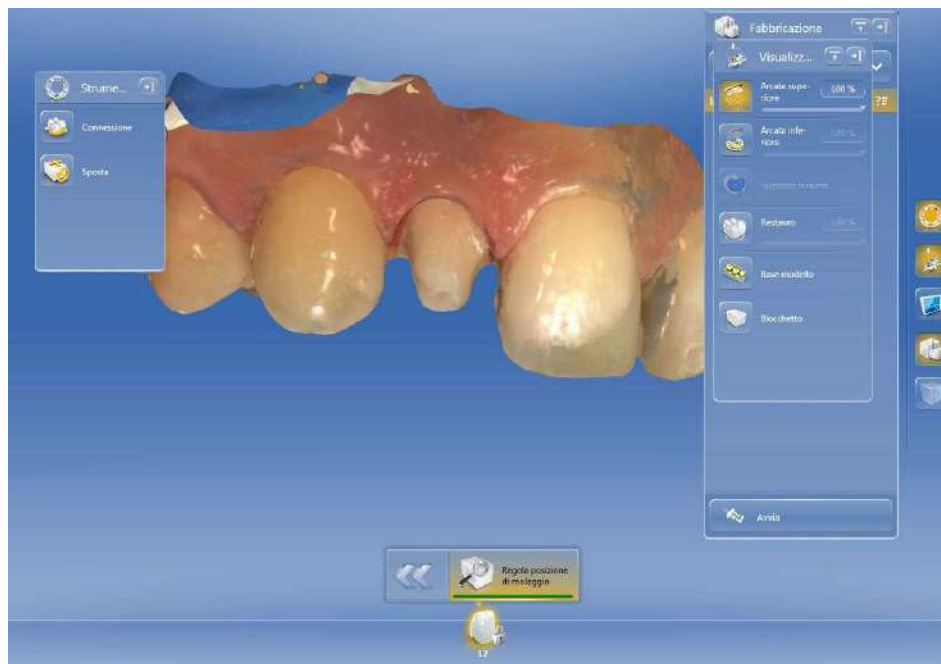S6856



H375R



Preparazione del moncone con fresa  
S6856 314 012 e H375R 314 012

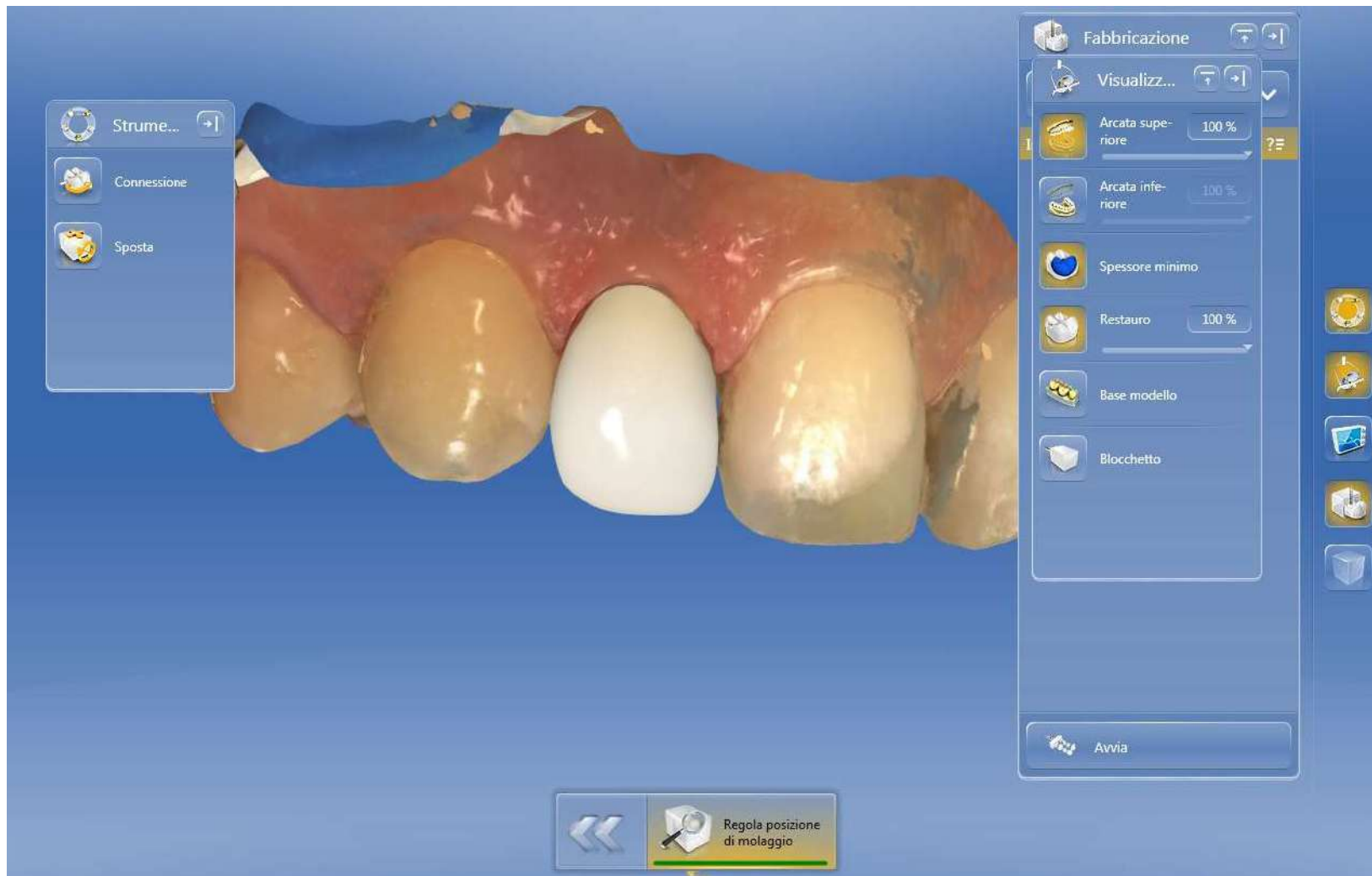

Impronta ottica della preparazione

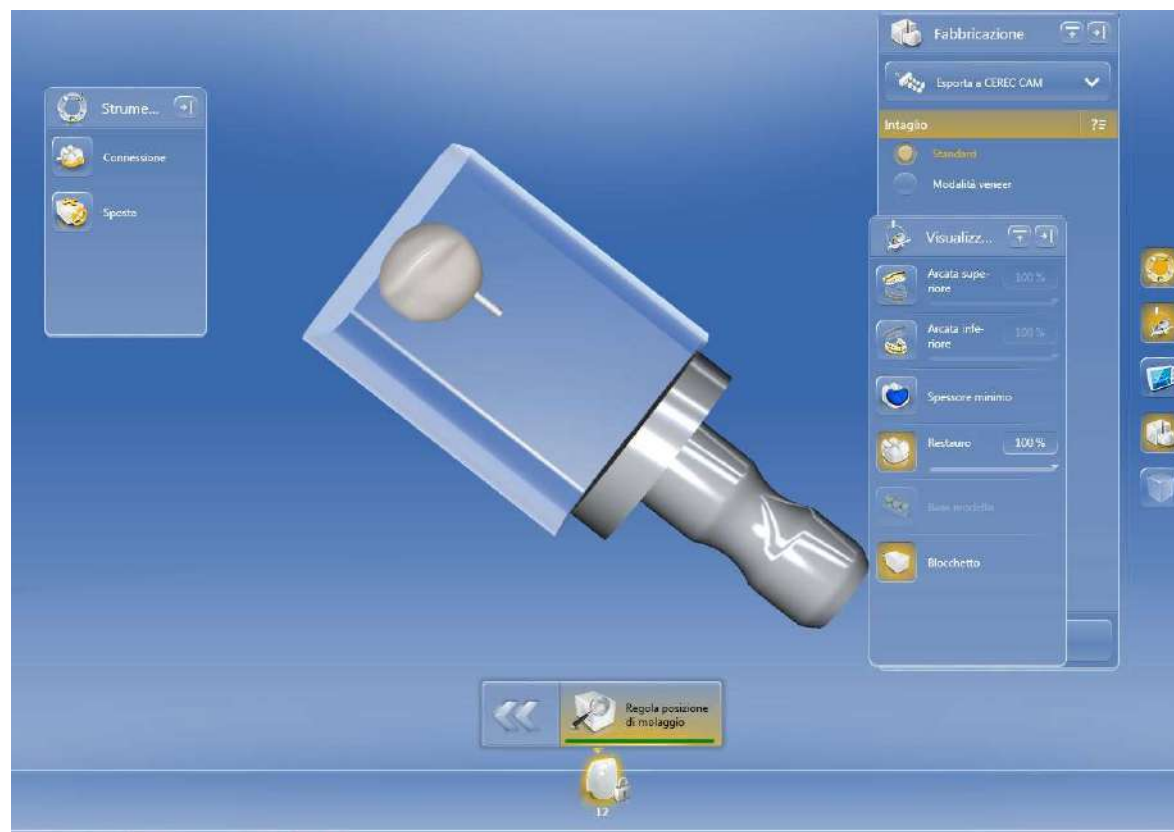
Riduzione incisale con DM10

DM10





## Progettazione del restauro

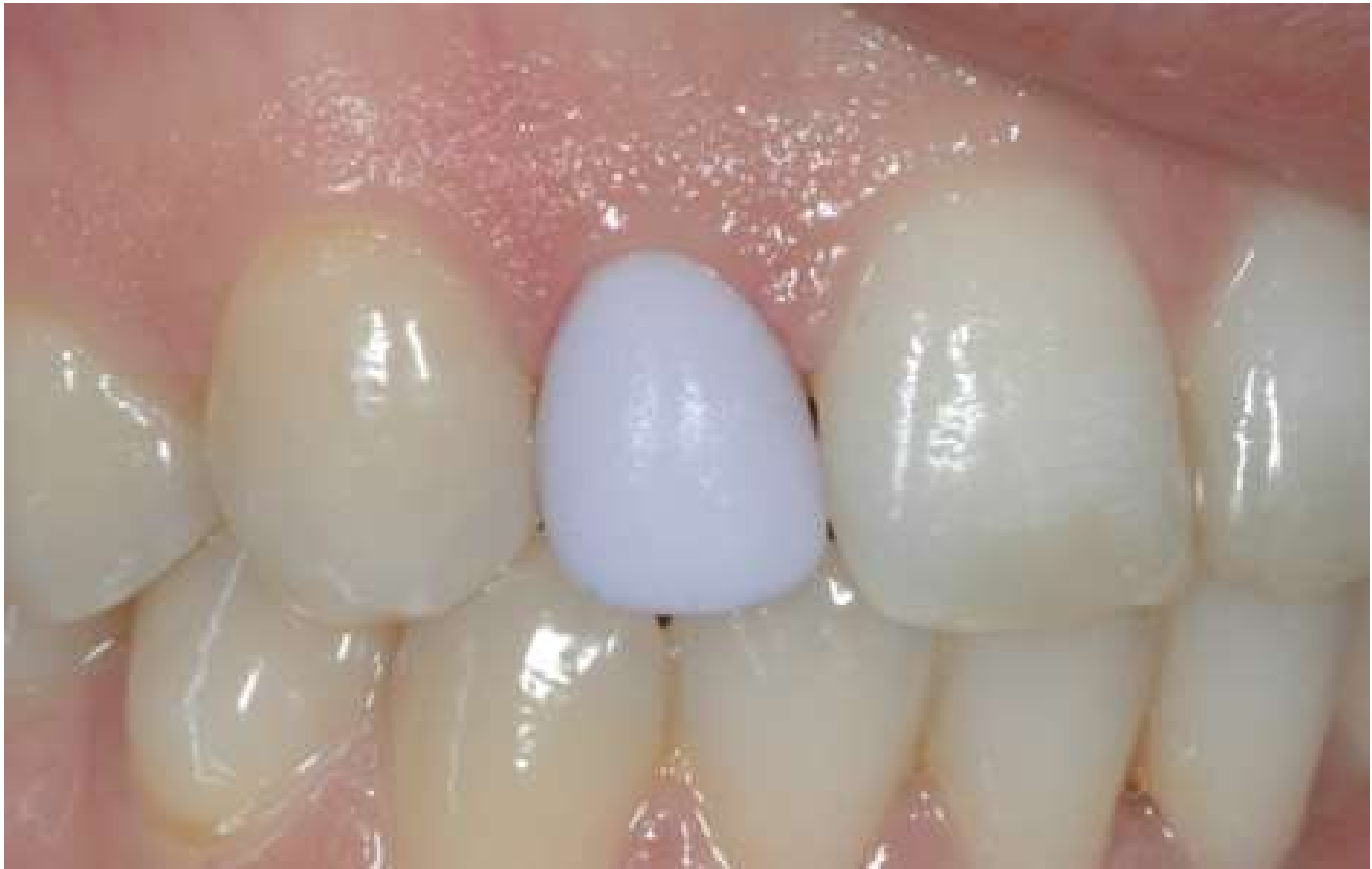

Fresaggio del blocchetto IVOCLAR e.max HT A2

Taglio del peduncolo  
di fresaggio con  
8847KR 314 016

**8847KR**





Prova del restauro in pre-cristallizzazione



# Lucidatura dopo cristallizzazione e glasura con gommini dedicati del Digital Prosthetic Essential Kit

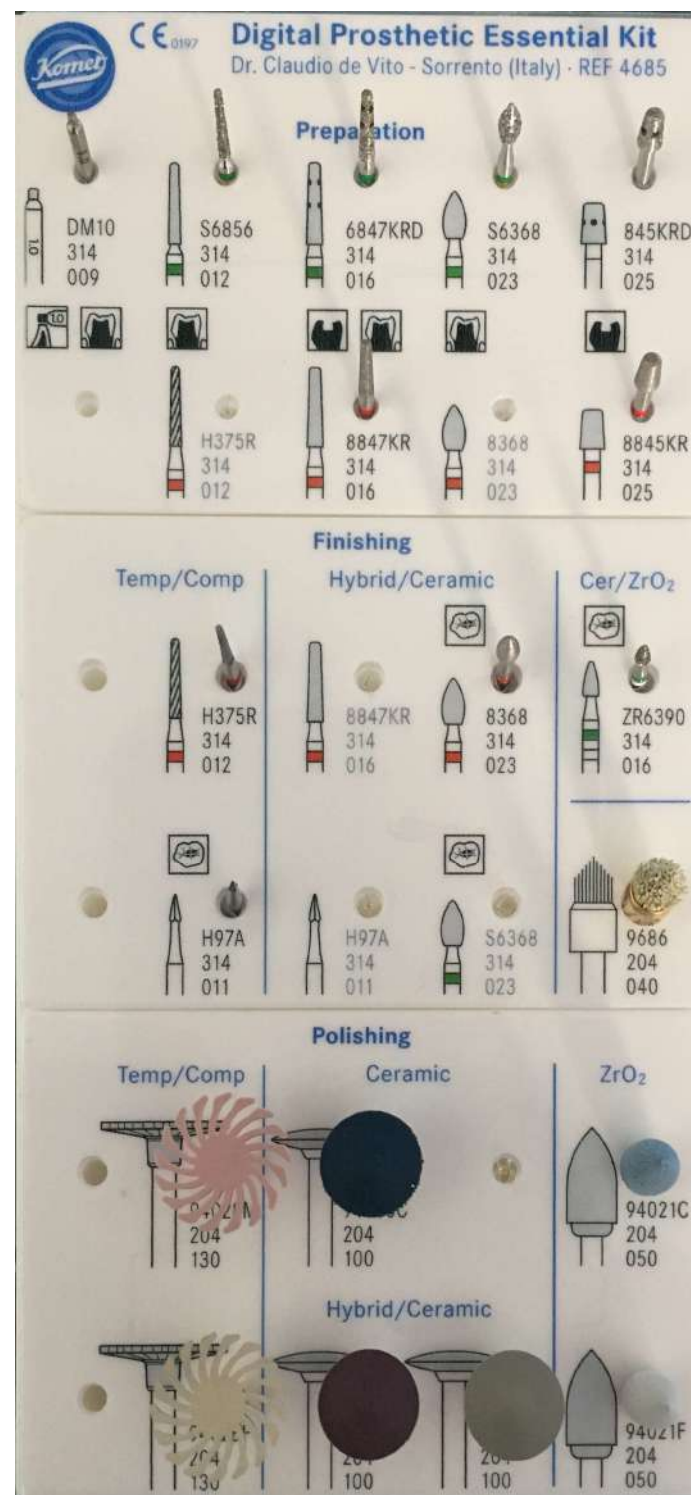
94005C



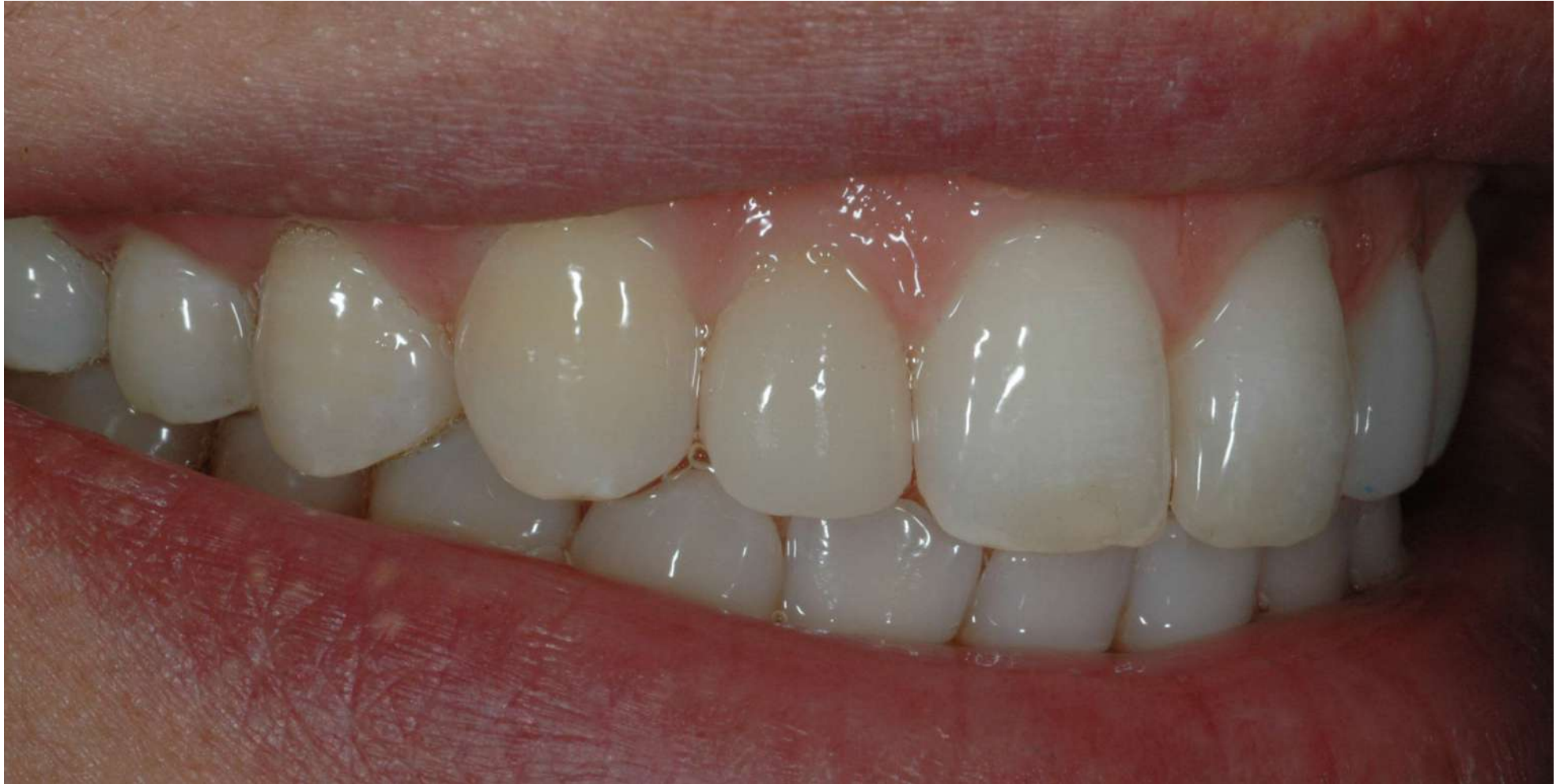94005M



94005F







Controllo ad un anno